



POR QUE A POPULAÇÃO IDOSA É MAIS SUSCETÍVEL A A INFECÇÃO PELO CORONAVÍRUS E COMPLICAÇÕES DA COVID- 19?

**Autoras: Doutorandas Camila Magroski Goulart Nobre e Juliana Piveta de Lima.
Orientadoras: Profª Drª Daiane Porto e Profª Drª Aline Neutzling**

O processo de envelhecimento compreende uma série de alterações fisiopatológicas que tornam as pessoas idosas mais suscetíveis a infecção pelo Coronavírus e complicações da COVID- 19.



Nos idosos, a deglutição pode estar alterada em decorrência do próprio processo de envelhecimento. Como resultado, o idoso pode apresentar disfagia, que é um distúrbio em que se percebe presença de tosse e engasgos frequentemente, dentre outros fatores.

Conseqüentemente, ao vivenciar essa situação, o idoso costuma utilizar as mãos, levando-as até a boca, aumentando, assim, o risco de contágio do Coronavírus.



Os idosos costumam apresentar também queixas de olhos secos, irritação conjuntival e lacrimejamento, que ocorre reflexamente. Essas alterações são decorrentes da ceratoconjuntivite sicca ou síndrome do olho seco, uma doença ocular multifatorial caracterizada pela diminuição na produção das lágrimas ou pelo aumento na sua evaporação.



Dessa maneira, os idosos costumam levar as mãos nos olhos e utilizar lenços, que, se não forem higienizados corretamente, aumentam o risco de contaminação pelo Coronavírus.



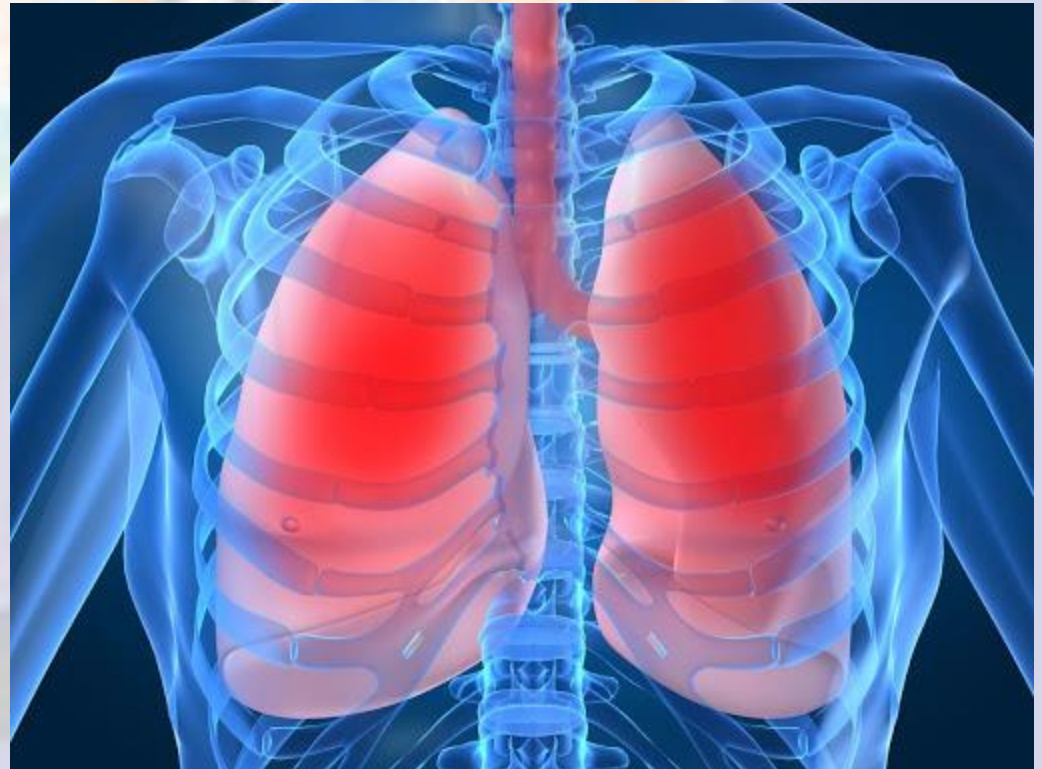O sistema imunológico das pessoas idosas tem menos células de defesa. Com o envelhecimento, há uma diminuição de células T ou linfócitos T, que são responsáveis por reconhecer patógenos e estimular a resposta imunológica.



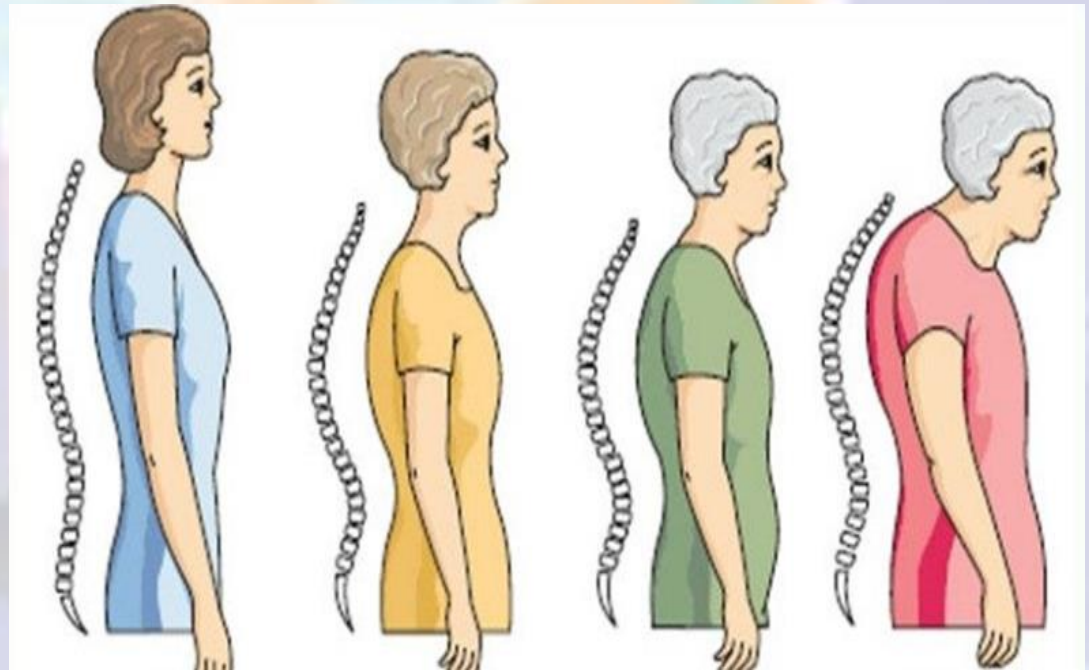
Assim, o reconhecimento de novos agentes causadores de doenças torna-se limitado, aumentando a suscetibilidade dessa população a processos infecciosos.



Observam-se, também, alterações no sistema músculo-esquelético e respiratório, que tornam os idosos mais propensos a um agravamento do quadro da COVID-19 quando infectados.



Ocorre uma progressiva redução dos espaços intervertebrais com o aumento da cifose torácica. Essa alteração na curvatura do tórax reduz os espaços intercostais, o que interfere na expansibilidade pulmonar e na capacidade volumétrica torácica, contribuindo para o agravamento do quadro da COVID-19 no idoso.



São verificadas, também, diminuição da força da musculatura respiratória, provocando perda da capacidade inspiratória e expiratória, além da diminuição da capacidade intrínseca de tosse e expectoração, podendo levar a quadros mais graves da COVID-19 no idoso.



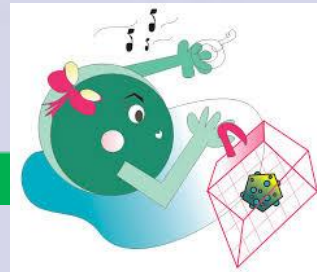

Cerca de 70% dos idosos possuem, pelo menos, uma doença crônica não transmissível, sendo as mais prevalentes o Diabetes Mellitus e a Hipertensão Arterial.





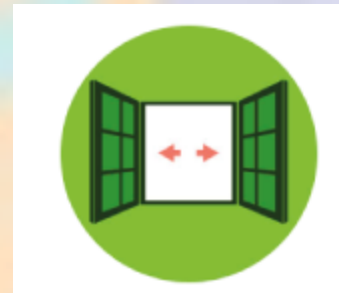
Idosos com Diabetes Mellitus estão mais sujeitos a desenvolverem os sintomas mais graves de COVID-19, pois o excesso de glicose causa uma diminuição da ação dos leucócitos (células de defesa). Além disso, o processo inflamatório nesses pacientes é mais exacerbado, causando sobrecarga do sistema imunológico. Com isso, os sintomas de infecção demoram a aparecer e o sistema imunológico não responde adequadamente.



Já nos idosos com Hipertensão Arterial, o COVID-19 provoca anulação da ação de medicamentos para controle da pressão arterial. Ainda, o vírus pode afetar o músculo cardíaco, que já está sobrecarregado pela condição crônica, causando miocardite (inflamação do miocárdio) e tornando o quadro mais grave. Os idosos que possuem HA ou DM devem estar, além do mais, com a pressão arterial e a glicemia controladas.

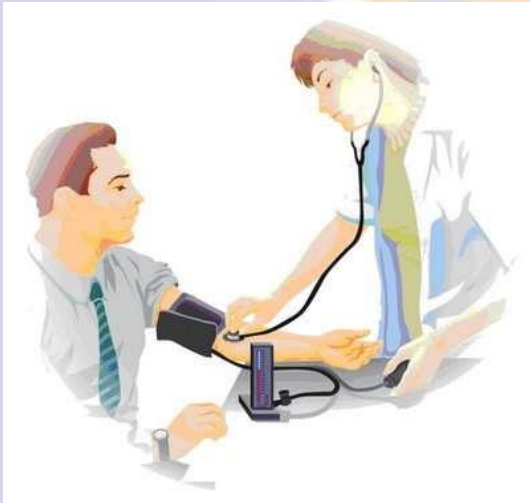

Portanto, além de seguir as orientações básicas para evitar a disseminação do vírus, como lavar as mãos, utilizar álcool gel, evitar aglomerações e ficar em casa, dentre outras...



Devemos incentivar nossos idosos a adotarem práticas que fortaleçam seu sistema imunológico, como estimular a ingestão hídrica e a alimentação rica em vitaminas, minerais e compostos bioativos, desencorajar idas desnecessárias aos serviços de saúde e manter o calendário vacinal atualizado.

Ainda, os pacientes que possuem Hipertensão Arterial ou Diabetes Mellitus devem estar com a pressão arterial e a glicemia controladas.





PREVINA-SE!

Referências:

ALVES, A.S.; BUENO, V. Imunosenescência: participação de linfócitos T e células mieloides supressoras nas alterações da resposta imune relacionadas ao envelhecimento. **Einstein (São Paulo)**, v.17, n.2, 2019.

FREITAS, E.V.; PY, L. **Tratado de Geriatria e Gerontologia**. 4^a. Ed. Grupo Editorial Nacional (GEN), 2016.

SANTOS, B.P. et al. Disfagia no idoso em instituições de longa permanência- revisão sistemática da literatura. **Rev. CEFAC**, v.20, n.1, p;123-30, 2018.

SOCIEDADE BRASILEIRA DE CARDIOLOGIA. Nota de esclarecimento Infecção pelo Coronavírus 2019 (COVID-19), 2020.

SOCIEDADE BRASILEIRA DE DIABETES. Notas de esclarecimentos da Sociedade Brasileira de Diabetes sobre coronavírus (COVID-19), 2020.

Referências das imagens utilizadas:

<http://exercicioepostura.com.br/wp-content/uploads/2015/05/hipercifose-e-exercicio1.jpg>

https://image.freepik.com/vetores-gratis/enfermeira-de-personagem-de-desenho-animado-bonito_78094-108.jpg

https://img3.stockfresh.com/files/n/norwayblue/m/80/2214853_stock-photo-young-cute-cartoon-nurse-providing-information.jpg

<https://previews.123rf.com/images/tigatelu/tigatelu1510/tigatelu151000176/46054038-illustration-of-cartoon-happy-nurse-in-white-uniform.jpg>

https://static.tuasaude.com/media/article/op/cb/sistema-imunologico_30559_1.jpg

<https://ultrazvuk-tarle.hr/images/uploads/gripa.jpg>

<https://thumbs.dreamstime.com/z/pessoas-adultas-dos-desenhos-animados-cidad%C3%A3os-envelhecidos-felizes-s%C3%AAnior-enfermos-na-cadeira-de-rodas-e-cidad%C3%A3o-idoso-com-um-121869061.jpg>

Referências das imagens utilizadas:

https://lh3.googleusercontent.com/proxy/qUmOi4rJ03W1NpzXwLZF3uyrpIQrK2QXYs3Yn45uFXOVBCfta6ejqheSznNpLBj5dbBotkhET33mjplt1_mkY8ahU4IGSQ1tlmcnM9f9EeCPie9xNCuLuEL4uwW72qV0s

https://st3.depositphotos.com/10968552/32148/v/450/depositphotos_321482594-stock-illustration-elderly-man-breathe-difficulty-illustration.jpg

https://st3.depositphotos.com/5965232/12730/v/950/depositphotos_127301306-stock-illustration-elderly-man-eat-at-the.jpg

https://encrypted-tbn0.gstatic.com/images?q=tbn%3AANd9GcTcVLDGUykP5-mo-7a-R28goC3lnIORq3_ZiQyxfWAFLI7_nYya&usqp=CAU

https://www.unicef.org/brazil/sites/unicef.org.brazil/files/styles/crop_thumbnail/public/Coronavirus-EN-2.png?itok=sAtPenzt

<https://unisal.br/wp-content/uploads/2020/03/img-corona.png>

https://img.freepik.com/vetores-gratis/avos-vestindo-uma-mascara-cirurgica_38747-556.jpg?size=626&ext=jpg

Referências das imagens utilizadas:

https://st2.depositphotos.com/3440865/9743/v/950/depositphotos_97432944-stock-illustration-senior-love-eating-fresh-vegetable.jpg

<https://media.istockphoto.com/vectors/elderlys-couple-who-is-afraid-of-a-virus-vector-id1126288783>

[https://www.correiodopovo.com.br/image/policy:1.411883:1586530335/.png?f=2x1&\\$p\\$f=ef3a939&w=720&\\$w=3b33d2d](https://www.correiodopovo.com.br/image/policy:1.411883:1586530335/.png?f=2x1&pf=ef3a939&w=720&$w=3b33d2d)

<https://www.saude.gov.br/images/img2/dcnt.jpg>

<https://encrypted-tbn0.gstatic.com/images?q=tbn:ANd9GcRERNB2YygRg9kOaIl0BeGzseoxcYI-cIBPhofo0quYYDceJXLzqQ&s>

https://png.pngtree.com/png-vector/20200330/ourlarge/pngtree-older-adult-vulnerable-to-coronavirus-covid-19-virus-png-image_2168148.jpg

<https://minutosaudavel.com.br/wp-content/uploads/2019/03/Insufici%C3%A4nciaCard%C3%ADaca01.jpg>